

## Asahi Meister

## Asahi Tellus


**EMBOLIÇÃO DE TUMOR  
DESMÓIDE EXTRA-ABDOMINAL**


*Nesta edição apresentamos um caso de embolização de tumor desmóide realizada pelo Dr Frederico Cavalheiro e pelo Dr Pedro Lopes no Centro Hospitalar Vila Nova de Gaia/Espinho..*

Doente sexo feminino, 38 anos, denota tumefação cervical supraclavicular de crescimento muito rápido, com duplicação do tamanho tumoral em 5 meses. Faz TC, RM e biópsia ecoguiada que confirma o diagnóstico. É proposta para quimioembolização com doxorrubicina, em contexto electivo, que realiza a 9/02/2022 no Centro Hospitalar Vila Nova de Gaia/Espinho, pelo Dr Frede-

rico Cavalheiro e Dr Pedro Lopes, sendo um procedimento pioneiro em Portugal. O procedimento foi realizado com sucesso técnico, utilizando microcaterter ASAHI Tellus 1.9Fr 150cm, guia 180cm ASAHI Meister e microesferas 100-300um carregadas com 75mg de doxorrubicina. Foram administrados cerca de 50mg de doxorrubicina.

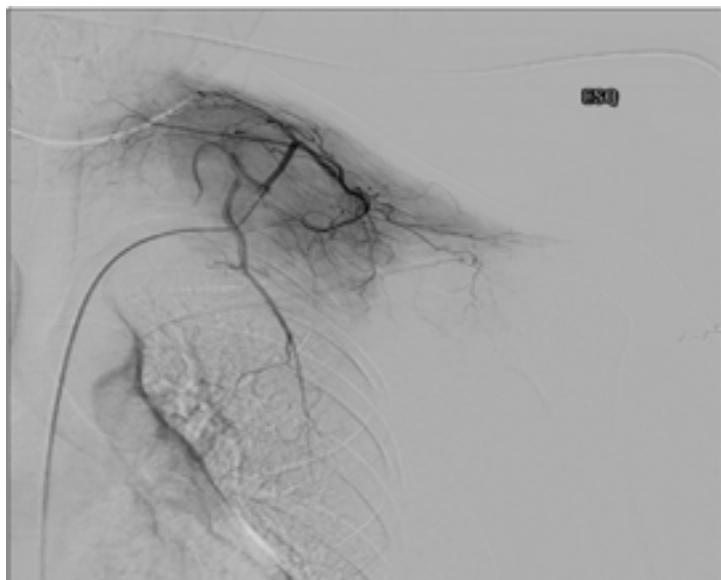


Figura 1 . Angiograma inicial

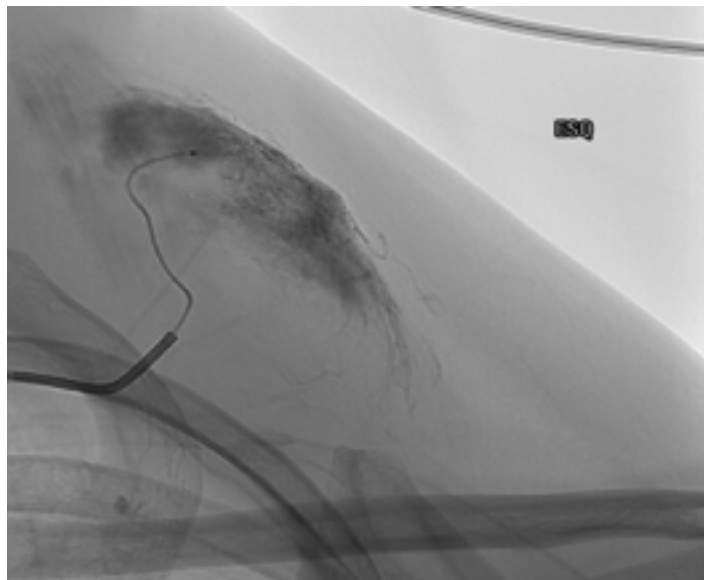


Figura 2 "Blush" tumoral durante embolização

Edita WORLD MEDICA S.L.  
C/ Caléndula, 93. Edif. L, Miniparc III  
28109 Soto de la Moraleja. Madrid



☎ +34 91628 90 84  
☎ +34 91628 05 02  
🌐 world-medica.com

BRINGING TOOLS  
FOR EXCELLENCE



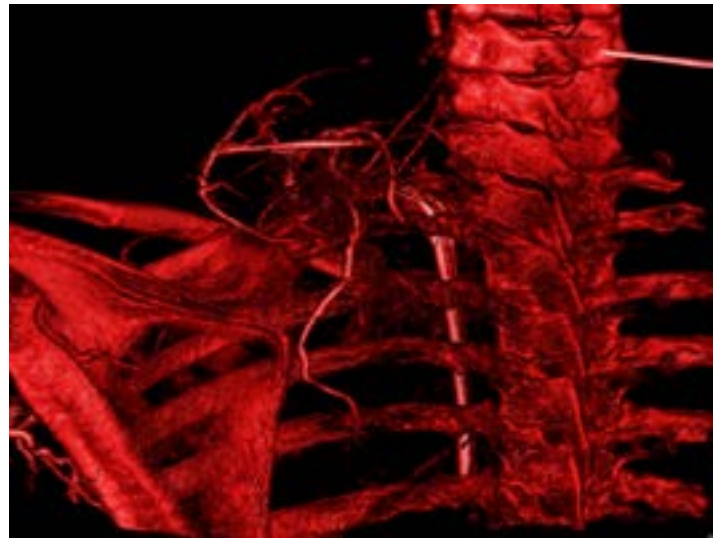
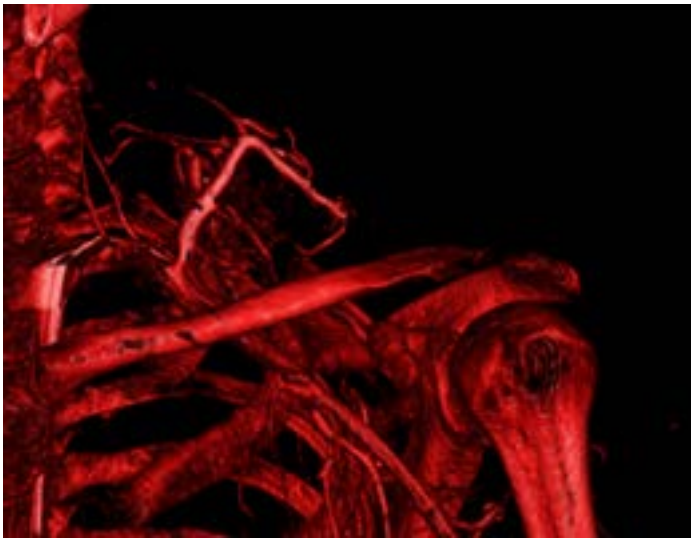


Figura 3 VR demonstrando a vascularização complexa do tumor

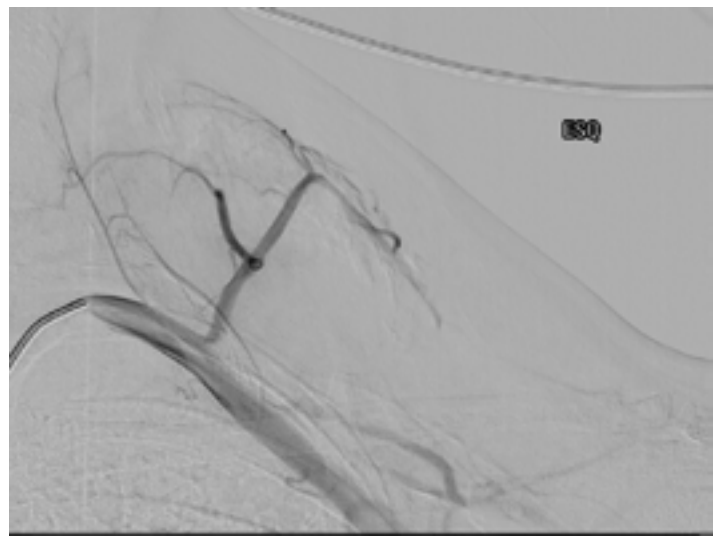
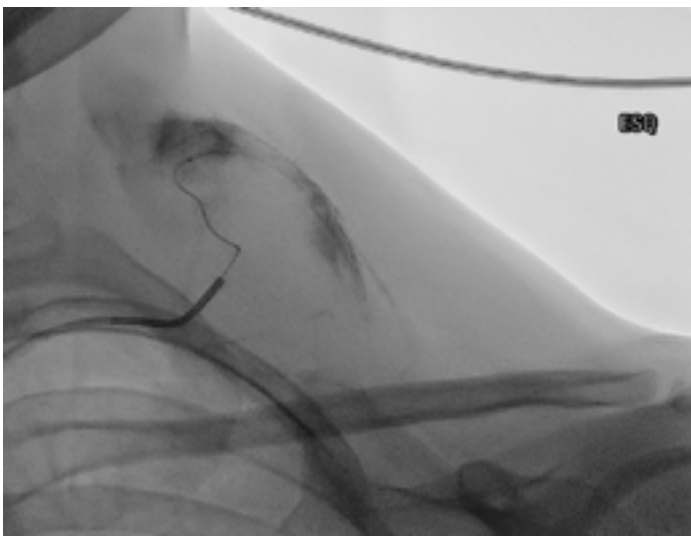


Figura 4 Angiograma final com “desvascularização” acentuada do tumor

